ПОВЫШЕНИЕ ЭФФЕКТИВНОСТИ КОНСЕРВАТИВНОГО ЛЕЧЕНИЯ ПАЦИЕНТОВ С ДЕСТРУКТИВНЫМИ ФОРМАМИ АПИКАЛЬНЫХ ПЕРИОДОНТИТОВ

Ассистент кафедры пропедевтической стоматологии
ФГБОУ ВО «Тверского ГМУ» Минздрава РФ
к.м.н. **Дурова Анна Владимировна**

Краснодар, 2019 г.

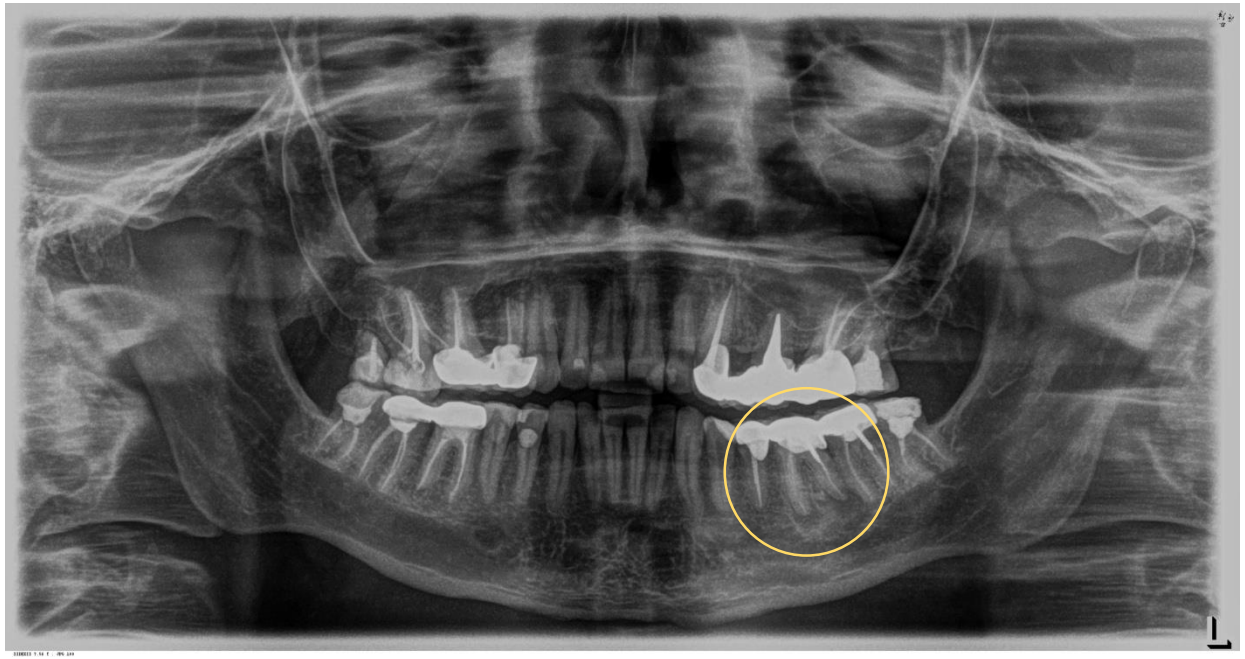

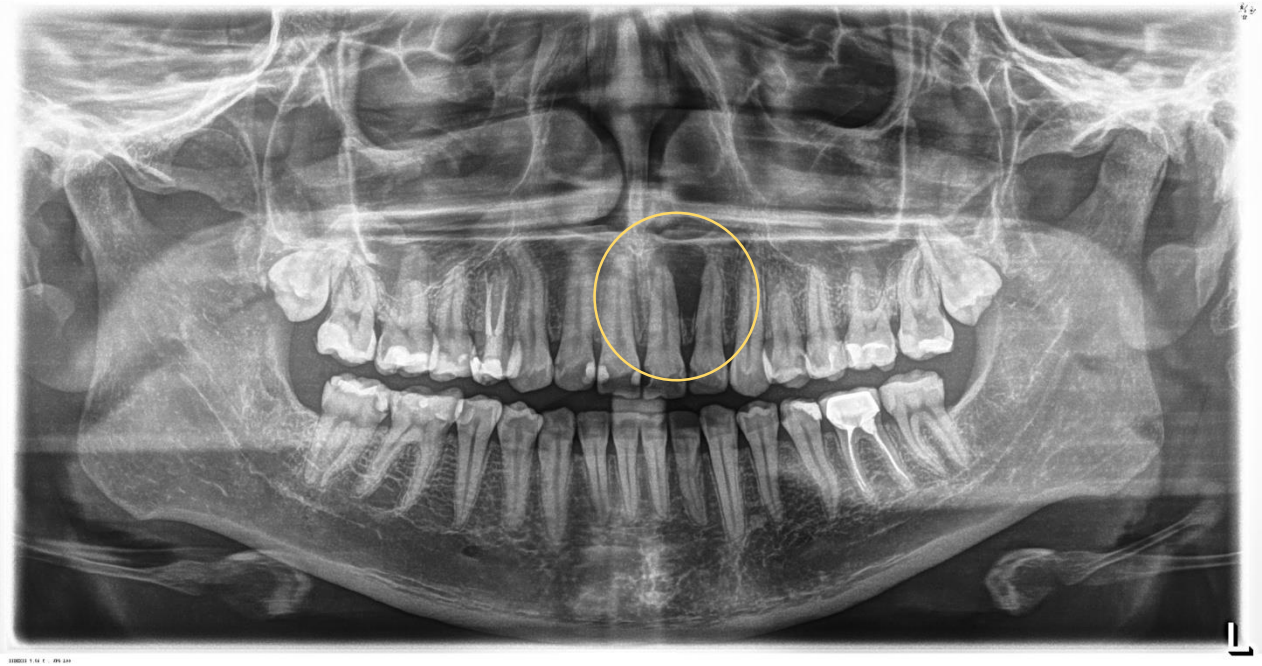

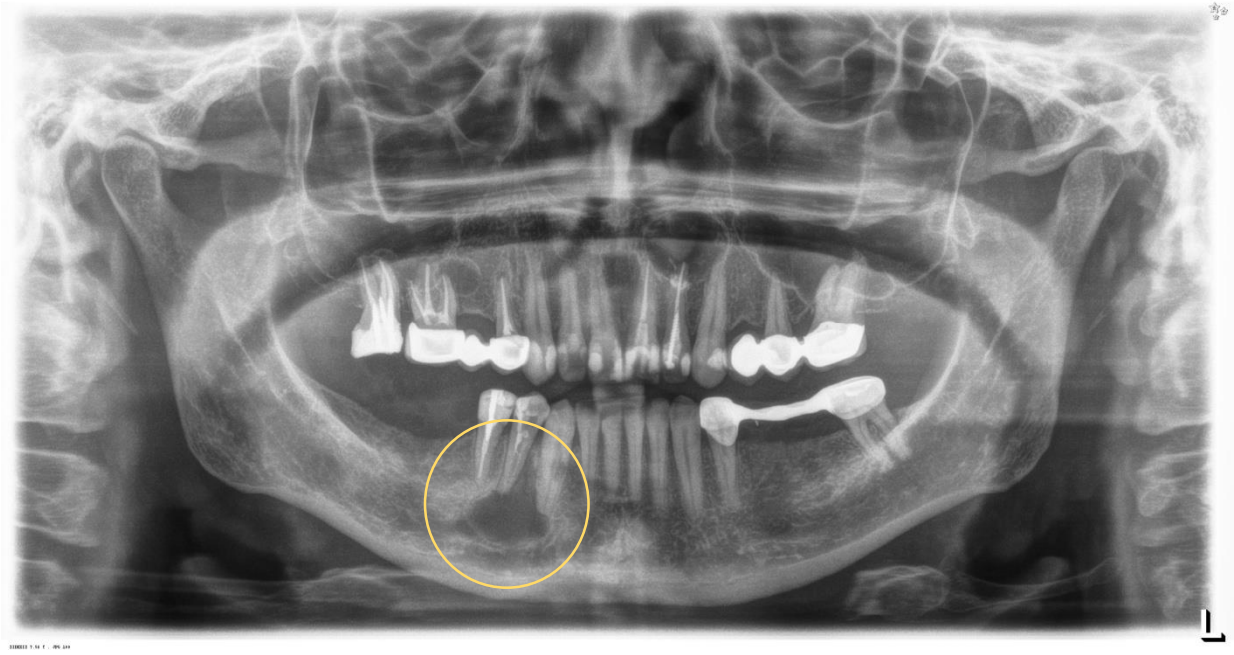

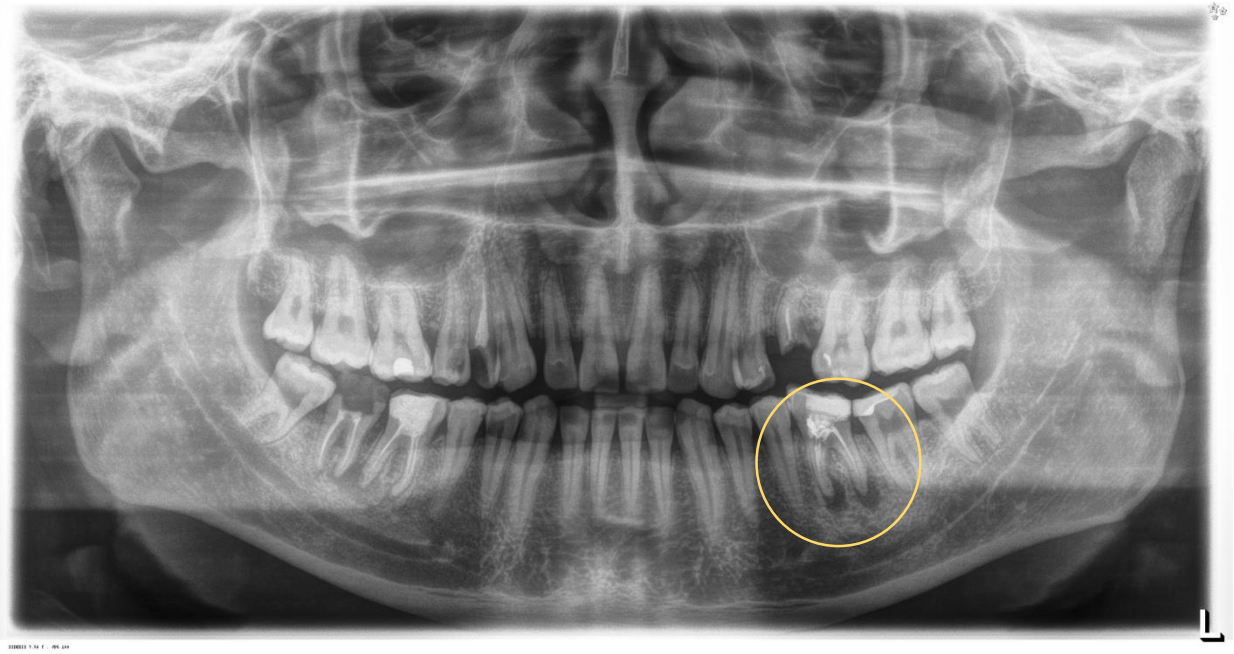

СОСТАВ ТрАПЕКС-ГЕЛЯ



Раствор ПВП

Гелеобразующее вещество

Нанодисперсные Са-фосфаты

Rg-контрастное вещество

Состав:

- ГАП + ТКФ
- Коллаген
- Эмоксипин
- Полиэтиленгликоль
- Оксид цинка
- Дексометазон
- Линкомицин
- Метронидазол

Было проведено лечение 170 пациентов: 63 мужчин и 107 женщин (в возрасте от 17 до 74 лет)

	17-29	30-39	40-49	50-59	60 и старше
Исследуемая группа n=102	22	28	26	21	5
Конторольная группа n=68	11	17	12	16	12
ИТОГО	33	45	38	37	17

Это 230 случаев деструктивных форм апикального периодонтит.

Диагноз по МКБ-10:

- К04.5 Хронический апикальный периодонтит апикальная гранулема – 114 случаев;
- К04.6 Периапикальный абсцесс со свищем – 32 случая;
- К04.7 Периапикальный процесс без свища – 47 случаев;
- К04.8 Корневая киста – 37 случаев.

Клинические признаки апикального периодонтита, оцениваемые в исследовании по балльной системе:

- Оценка общего состояния – нет/да (0/1 б)
- Боль при перкуссии зуба - нет/да (0/1 б)
- Гиперемия, отек слизистой, болезненная пальпация в области проекции верхушки корня - нет/да (0/1 б)
- Свищ- нет/да (0/1 б)
- Отделяемое из свищевого хода - нет/да (0/1 б)
- Сумма клинических признаков – от 0 до 5 баллов.

При подсчете нами использовались абсолютные показатели: площадь поражения и минеральная плотность тканей :

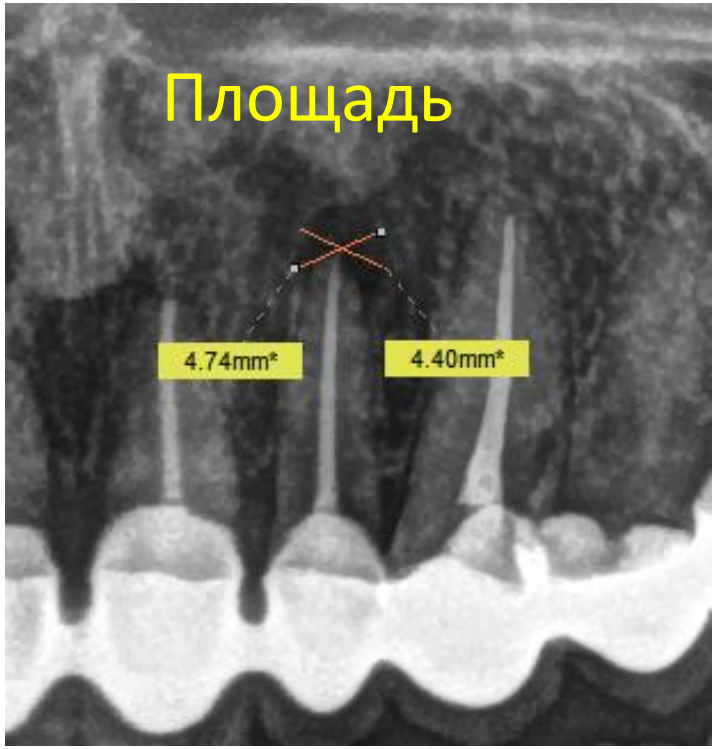

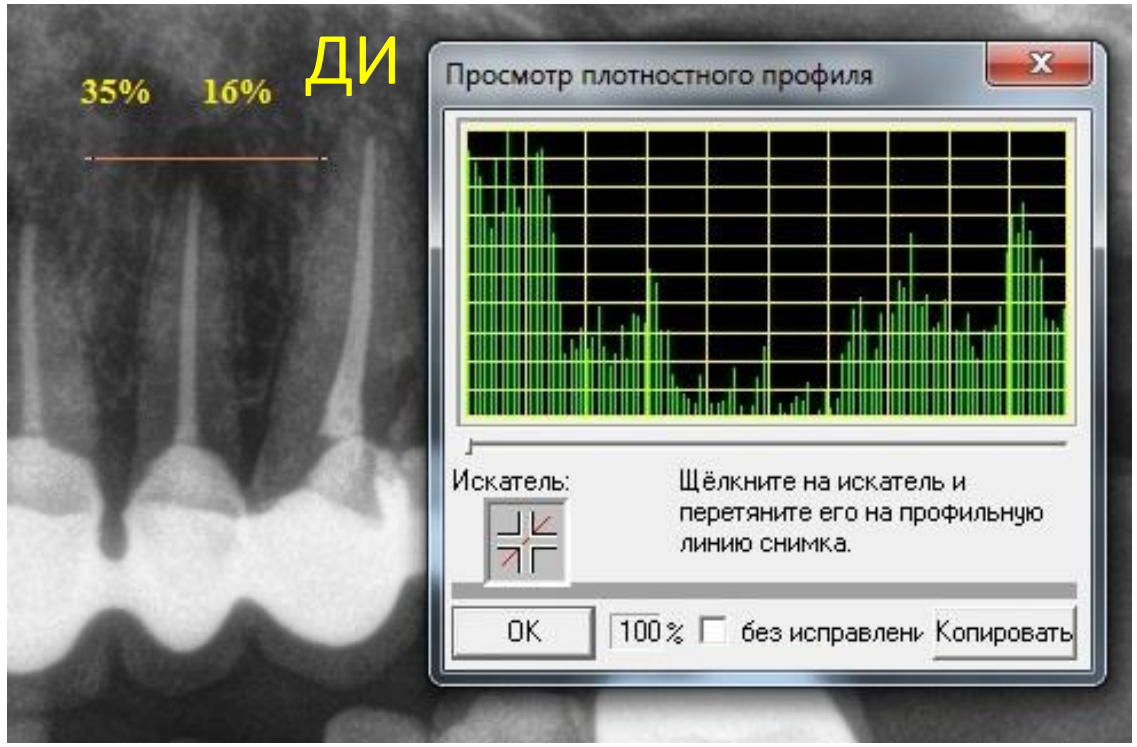



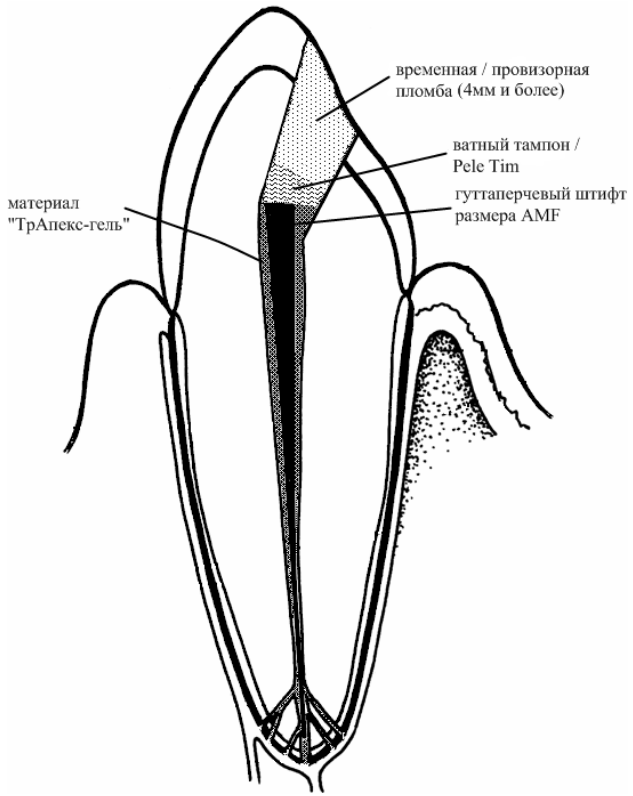

В качестве временной лекарственной вкладки использовали специализированный эндодонтический материал «Гель для заапикальной терапии «ТрАпекс-гель»

Кратность уменьшения площади очагов деструкции периапикальной зоны при ДФАП под влиянием консервативной терапии остеопластическими материалами, в зависимости от первоначального размера (масштаб 1:10)

1,6-10 мм^2

n= 28

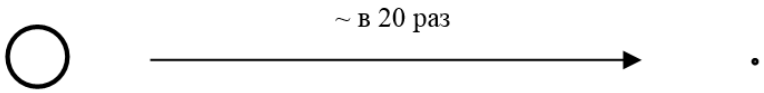

6,75±0,43 мм^2

0,34±1,7 мм^2 n= 26

11-20 мм^2

n= 37

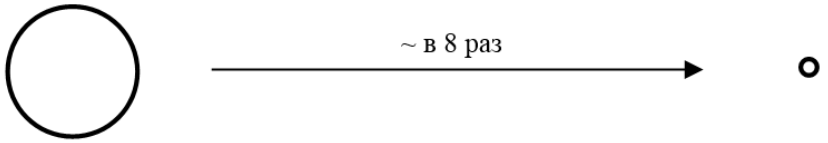

14,66±0,7 мм^2

1,86±0,69 мм^2 n= 31

21-50 мм^2

n= 35

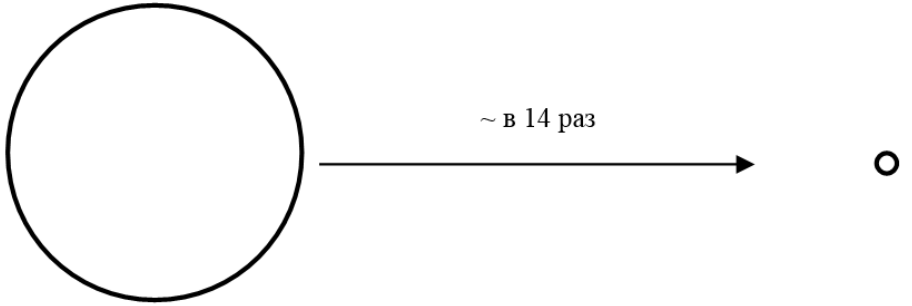

33,24±1,5 мм^2

2,31±0,59 мм^2 n= 33

Рентгенологическое подтверждение восстановления периодонтальной щели

- группа поражений размером 1,6-10 мм^2

Ds.: К04.5 – гранулема зуб 2.2.

Изначальный размер поражения 6,5 мм^2. Срок лечения 12 недель. Восстановление периодонтальной щели - «периодонт норма»

Рентгенологическое подтверждение восстановления периодонтальной щели

- группа поражений размером 11-20 мм^2

Ds.: К04.8 – киста зуб 3.7.

Изначальный размер поражения 17,3 мм^2. Срок лечения 10 недель. Восстановление периодонтальной щели - «периодонт норма»

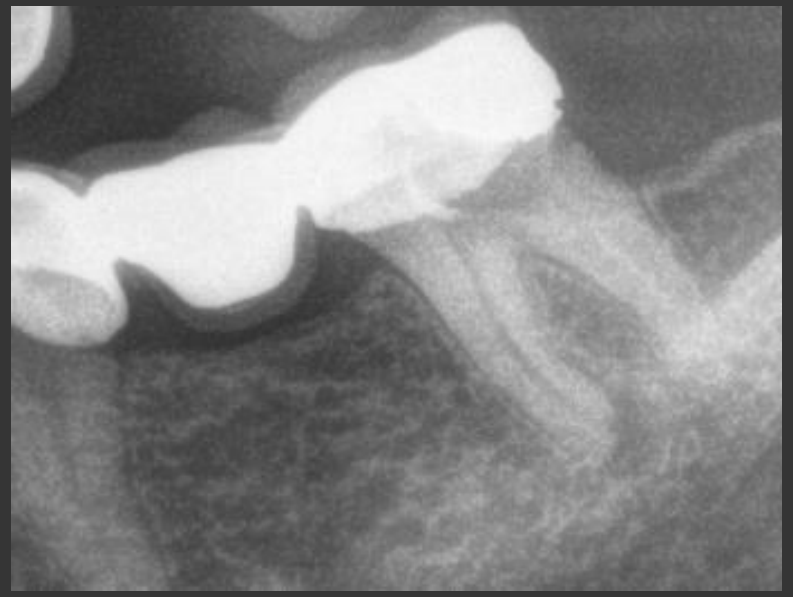

Рентгенологическое подтверждение восстановления периодонтальной щели

- группа поражений размером 21-30 мм^2

Ds.: К04.7 – периапикальный абсцесс без свища зуб 1.1.

Изначальный размер поражения 28,2 мм^2. Срок лечения 53 недели. Восстановление периодонтальной щели - «периодонт норма»

Рентгенологическое подтверждение восстановления периодонтальной щели

- группа поражений размером 31-50 мм^2

Ds.: К04.8 – киста зуб 4.5.

Изначальный размер поражения 35,6 мм^2. Срок лечения 20 недель. Восстановление периодонтальной щели - «периодонт норма»

Рентгенологическое подтверждение восстановления периодонтальной щели

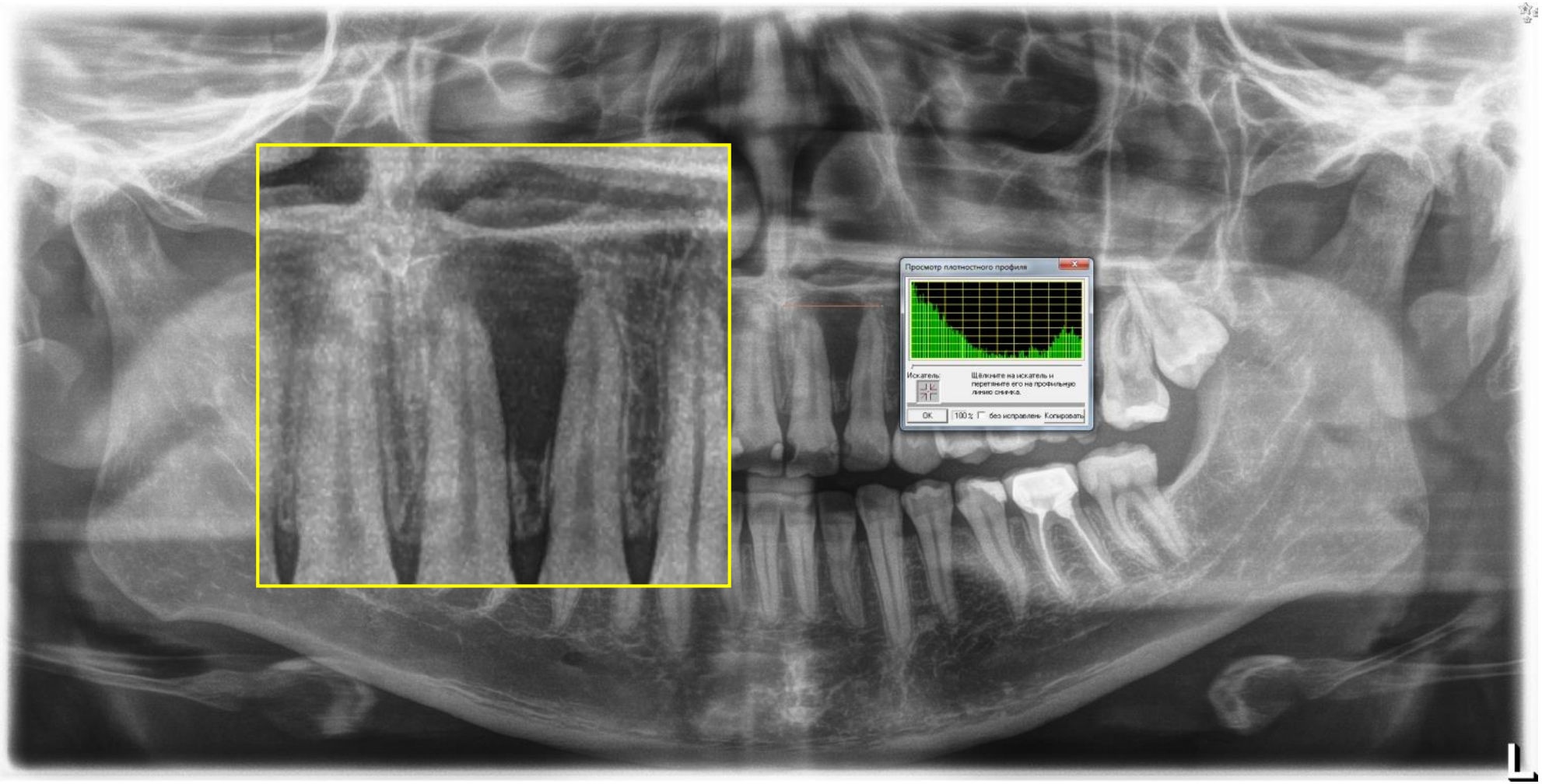

П-ка Г., 26 г. Ds.: К04.8. Начало лечения 25.01.2015, ДИ 34%

Рентгенологическое подтверждение восстановления периодонтальной щели

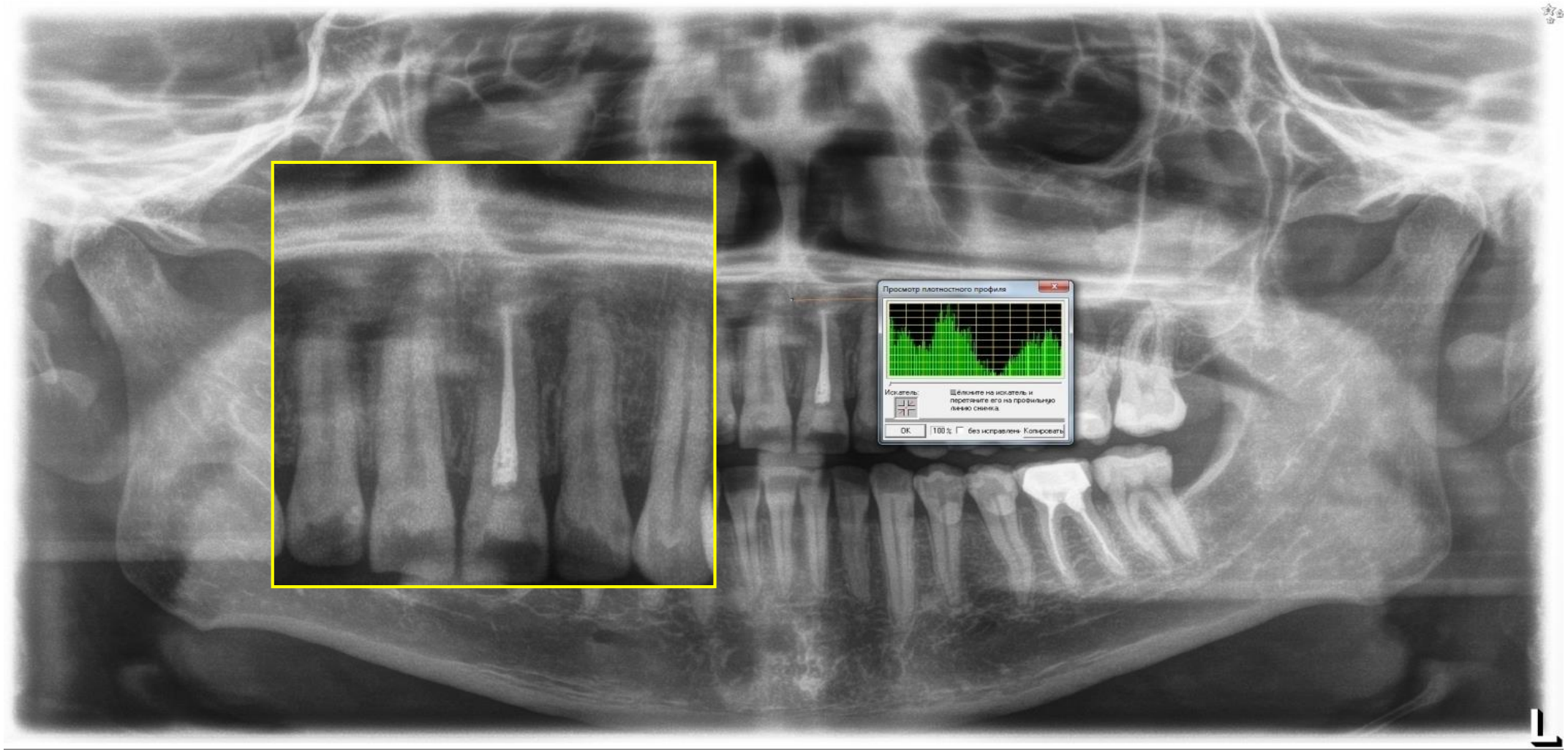

П-ка Г., 26 г.Ds.: К04.8. Завершение лечения 27.01.2016 ДИ 8%

Итоги консервативного лечения ДФАП остеопластическим материалом «ТрАпекс-гель» (n=116 наблюдений)

	Аппликации ОПМ перед постоянной обтурацией корневых каналов					
	1ая	2ая	3я	4ая	5-6ая	Итого
Постоянное пломбирование	24	33	35	4	7	103
Продолжено лечение	91	57	20	12	0	-
Кол-во обострений на этапе	5	6	9	4	4	28
Удалено зубов на этапе	1	-	1	2	2	6
Самостоятельно прекращено лечение или исключено из анализа из-за нарушений	-	1	1	2	3	7
Нарушение режима лечения без исключения из анализа	21	19	14	7	6	67

Результаты лечения особо крупных деструктивных форм АП ортофосфатом кальция

n =12 пациентов

Диагноз/площадь	Различия в плотности костной ткани Норма - очаг деструкции	Количество аппликаций ОПМ	Срок лечения (недели)	Результаты	
				На момент постоянного пломбирования	Диспансерное наблюдение
К 04.7 / 54 мм^2	-17%	2	6	успех	1,5 года успех
К 04.7 / 56 мм^2	- 34%	3	6	успех	
К 04.6 / 56 мм^2	-17%	2	6	успех	2,5 года успех
К 04.8 / 57,3 мм^2	- 29%	3	8	неуспех	2 года успех
К 04.6 / 66 мм^2	-17%	6	8	неудача	
К 04.5 / 104 мм^2	-32%	4	16	неуспех	5 лет успех
К 04.8 / 132 мм^2	-26%	4	20	успех	2,5 года успех
К 04.8 / 161,3 мм^2	-34%	4	16	успех	
К 04.8 / 178,9 мм^2	-38%	3	54	неуспех	1 г. 1 мес успех
К 04.8 / 184,4 мм^2	-23%	5	36	неуспех	5 лет успех
К 04.8 / 215,1 мм^2	-32%	3	36	успех	1 г. 7 мес успех
К 04.8 / 218 мм^2	-53%	4	1 г 6 мес	успех	4 г. 9 мес. неудача

Пациент К., 59 лет. Ds: К04.8 #3.5

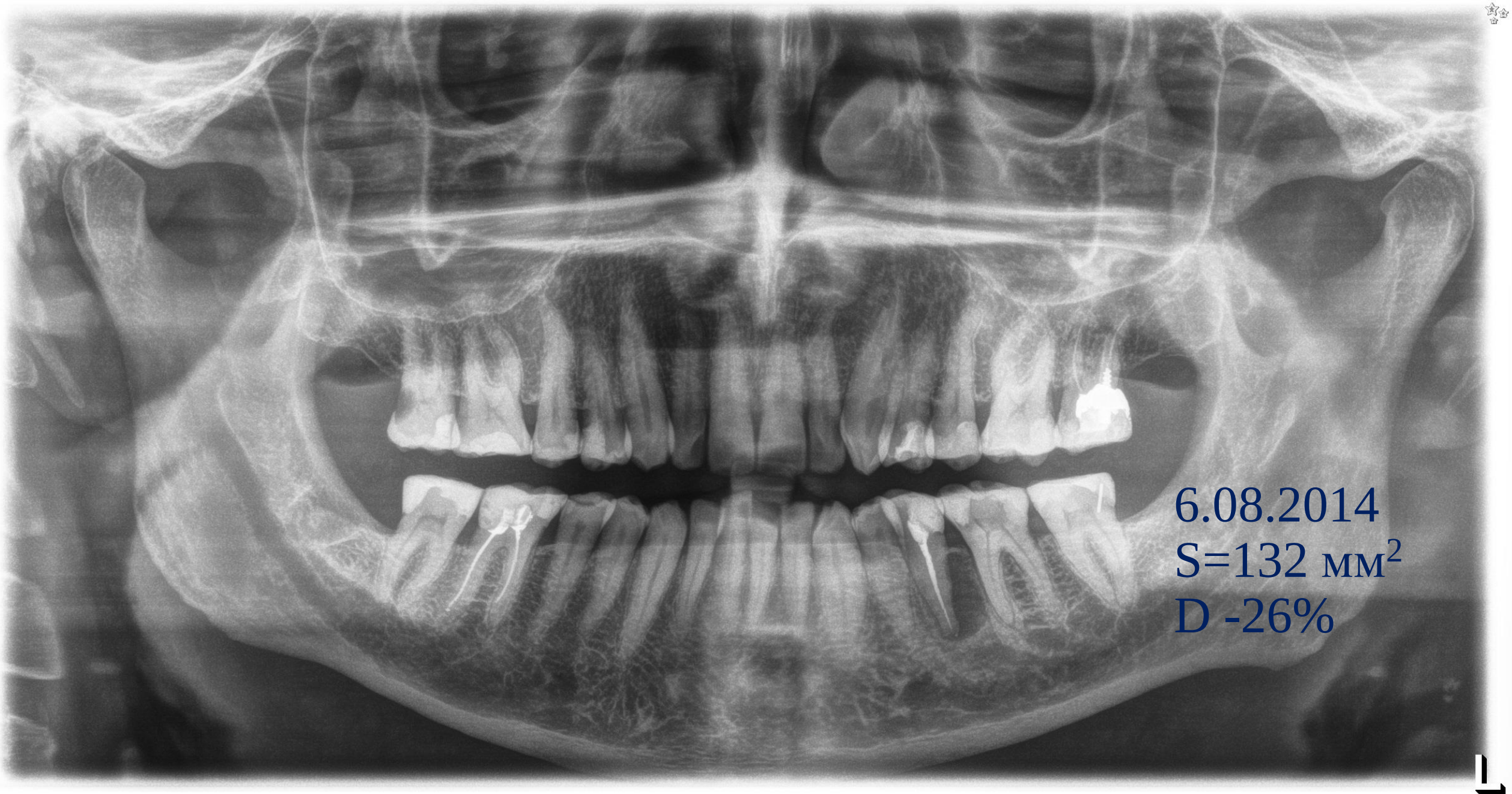

Рентгенологическая демонстрация лечения ДФАП с крупными очагами.

- П-т К., 59 лет. Ds.: К04.8, зуб 3.5.
- Дата начала лечения 06.08.2014. Размер поражения 132 мм^2, ДИ 36%

- Диспансерное наблюдение 10.03.2017. Периодонтальная щель восстановлена ДИ 3%;
- оценка результата лечения «успех» (восстановление костной структуры, отсутствие жалоб, в течение 2х лет и 7 месяцев)

Рентгенологическая демонстрация лечения ДФАП с крупными очагами.

- П-ка М., 55 лет. Ds.: К04.8, зуб 4.4.
- Дата начала лечения 15.03.2017. Размер поражения 205 мм^2, ДИ 34%

- Диспансерное наблюдение 10.08.2018. Периодонтальная щель восстановлена ДИ 10%;
- оценка результата лечения «успех» (восстановление костной структуры, отсутствие жалоб, в течение 1 года)

Пациентка О., 42 года. Ds: К04.6 #1.6. 2 смены препарата

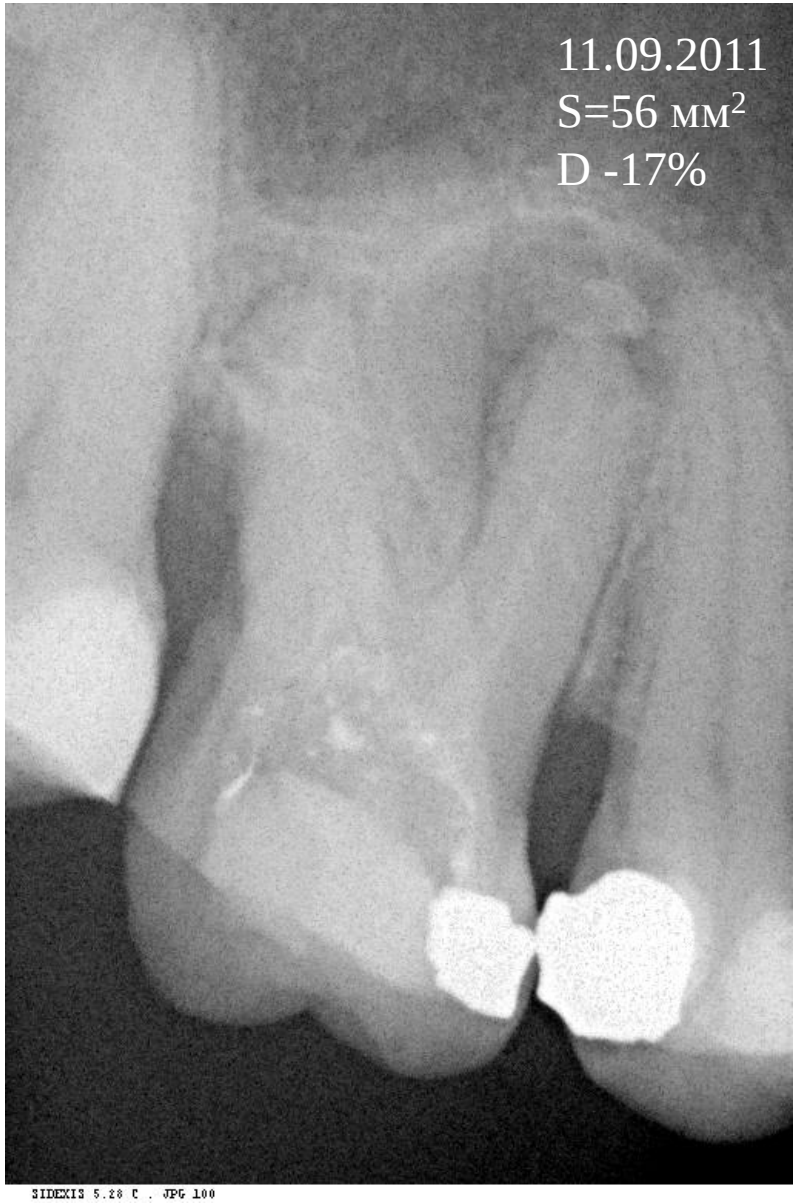

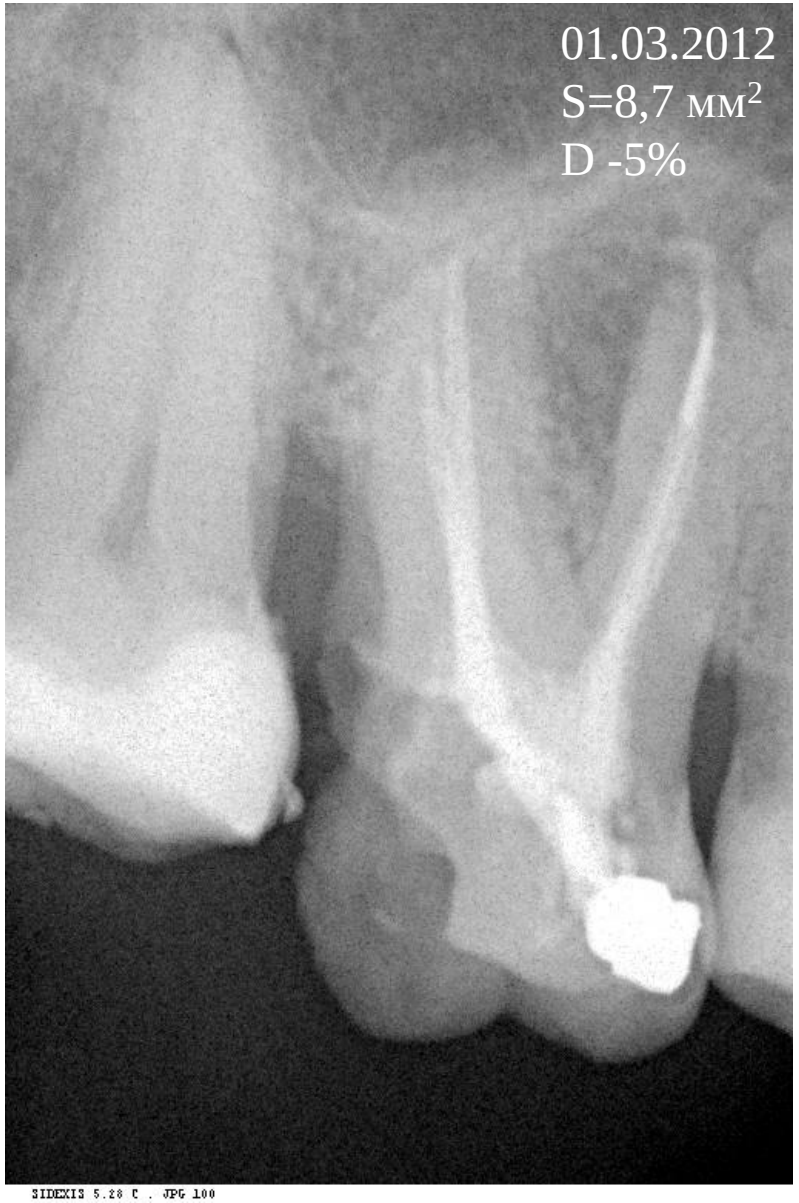

Пациентка О., 42 года. Ds: К04.6 #1.6

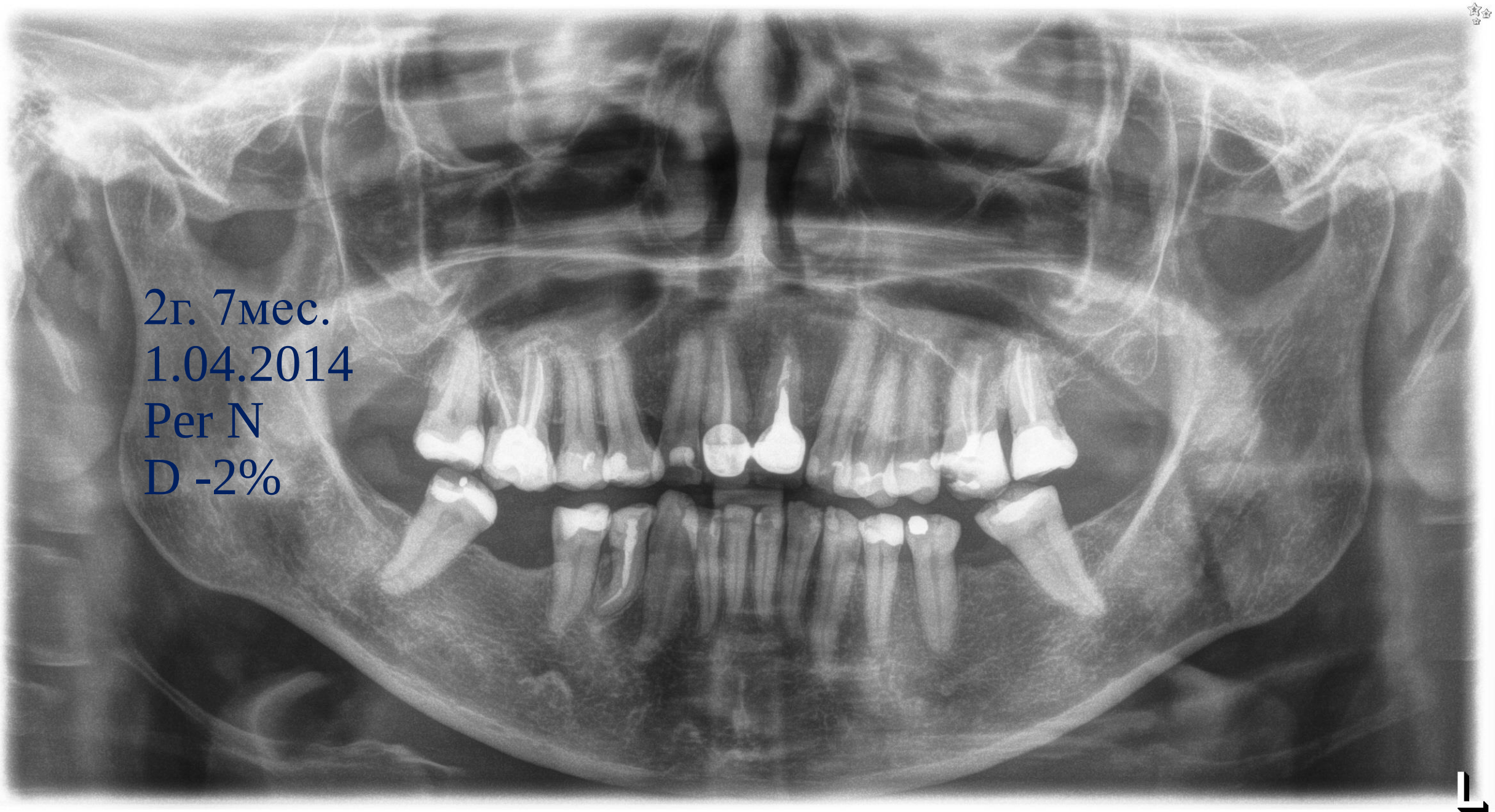

Пациентка П., 41 год. Ds: К04.7 #1.2; К04.5 #1.1, #1.3

4 смены препарата

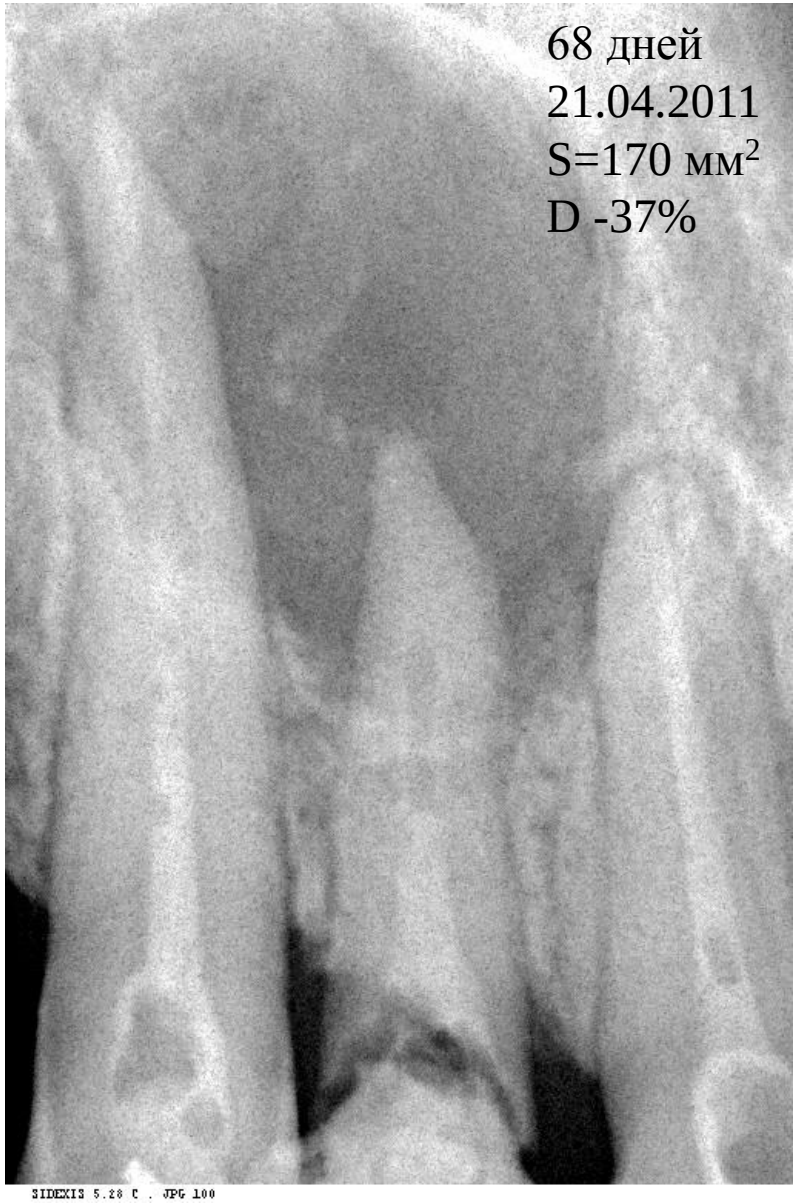

Пациентка П., 41 год. Ds: К04.7 #1.2; К04.5 #1.1, #1.3

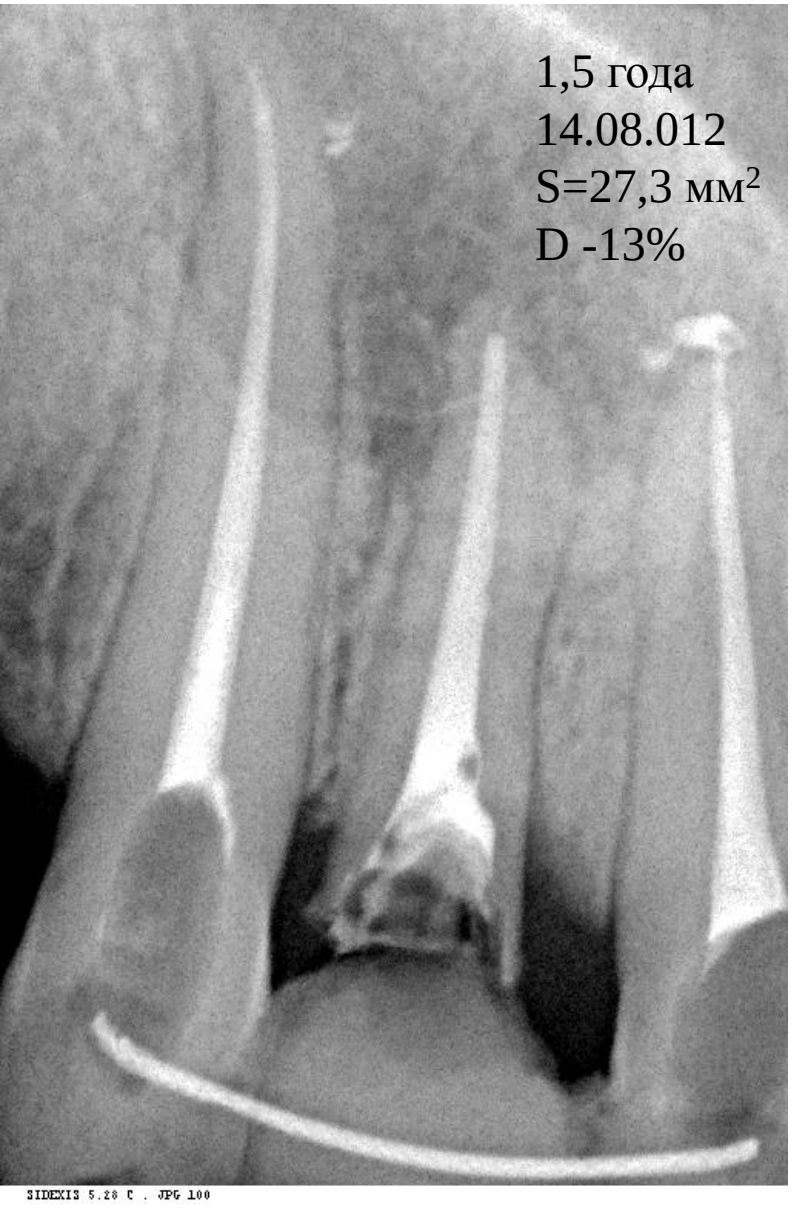

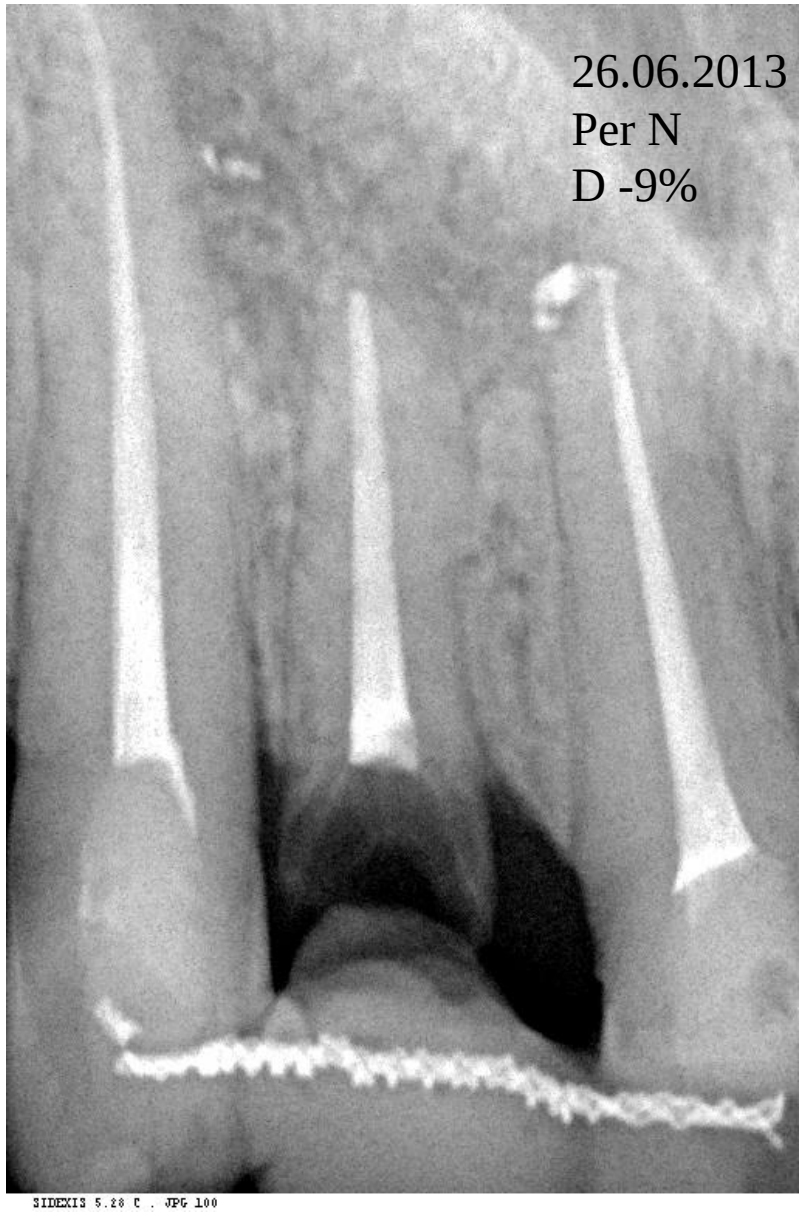

Спасибо за внимание